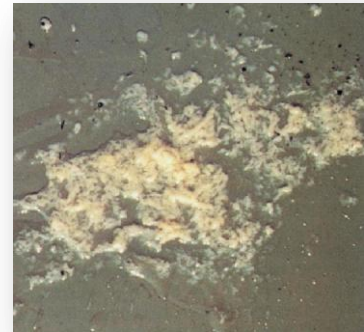

## WIST U DAT NIET ELKE UIERONTSTEKING ZICHTBAAR IS?

### Klinische mastitis = zichtbare uierontsteking

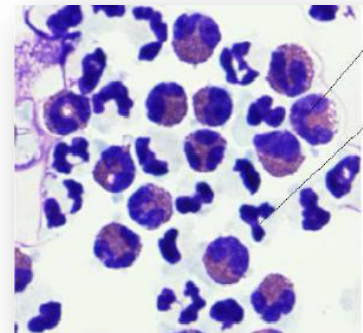
De melk ziet er abnormaal uit: vlokken, waterig, ... Het aangetaste kwartier kan gezwollen, hard, pijnlijk ... zijn. De algemene ziektesymptomen variëren zeer sterk gaande van afwezigheid van ziekte tekens, over koorts en eetlustdaling, tot shock en soms zelfs sterfte.



Vlokken in de melk  
(©M-team)

### Subklinische mastitis = onzichtbare uierontsteking

De koe ziet er kernegezond uit maar op de **MPR-uitslag** is een **verhoogd celgetal** terug te vinden. We spreken van een verhoogd celgetal bij een vaars als er meer dan 150 000 cellen/ml en bij een koe als er meer dan 250 000 cellen/ml aanwezig zijn. Dit wijst op een subklinische infectie van minstens één van de kwartieren met een ontstekingsreactie (met aantrekken van ontstekingscellen) tot gevolg.



Ontstekingscellen in de melk  
(©M-team)

De gevaren van subklinische mastitis zijn:

- Verminderde melkproductie;
- Infectierisico voor andere dieren in de kudde door uitscheiden van mastitiskiemen;
- Kans op opflakking tot klinische mastitis.

Voor zowel klinische als subklinische mastitis geldt het principe: **voorkomen is beter dan genezen!**